Universidad Nacional Autónoma de México
Facultad de Medicina Veterinaria y Zootecnia

Centro de Enseñanza, Investigación y Extensión en Producción Animal en Altiplano

Dermatomicosis
en rumiantes y cerdos

Autores:
Carolina Segundo Zaragoza
Roberto Arenas Guzmán
Oscar Gutiérrez Pérez

Coordinadora:
Carolina Segundo Zaragoza

Volumen 2

Temas Selectos de Micología Veterinaria

Proyecto PAPIME PE 206819

Directorio

Universidad Nacional Autónoma de México

Dr. Enrique Luis Graue Wiechers
Rector

Dr. Leonardo Lomelí Vanegas
Secretario General

Dra. Mónica González Contró
Abogada General

Dr. Luis Agustín Alvarez-Icaza Longoria
Secretario Administrativo

Dr. Alberto Ken Oyama Nakagawa
Secretario de Desarrollo Institucional

Lic. Raúl Arcenio Aguilar Tamayo
Secretario de Prevención, Atención y Seguridad Universitaria

Facultad de Medicina Veterinaria y Zootecnia

Dr. Francisco Suárez Güemes
Director

Dr. José Ángel G. Gutiérrez Pabello
Secretario General

LAE José Luis Espino Hernández
Secretario Administrativo

Dr. Francisco A. Galindo Maldonado
Secretario de Vinculación y Proyectos Especiales

Lic. Manuel Casals Cardona
Jefe Departamento de Publicaciones

MVZ Enrique Basurto Argueta
Jefe Departamento de Diseño Gráfico y Editorial

MPA Héctor Basurto Camberos
Director Técnico del CEIEPAA

Primera edición, 30 de agosto 2019.
DR © 2019 UNIVERSIDAD NACIONAL AUTÓNOMA DE MÉXICO
Ciudad Universitaria, Coyoacán, 04510, Ciudad de México.

ISBN: 978-607-30-1361-1 (Temas Selectos de Micología Veterinaria)
ISBN Volumen 2: 978-607-30-1363-5

Hecho en México

Esta edición y sus características son propiedad de la UNAM.

El uso del material contenido en esta obra, será exclusivamente para fines educativos e informativos y deberá citar la fuente mencionando el autor o autores.

Derechos de autor

Prohibida la reproducción total o parcial por cualquier medio, sin la autorización escrita del titular de los derechos patrimoniales.

El Comité Editorial de la FMVZ de la UNAM reconoce el trabajo que realizó la **Dra. Beatriz Arellano Reynoso**, de la Facultad de Medicina Veterinaria y Zootecnia de la UNAM, por la revisión técnica de esta obra.

Se agradece a la Dirección General de Asuntos del Personal Académico (DGAPA) de la UNAM por el apoyo recibido para la publicación de la presente obra, a través del proyecto **PAPIME PE206819: "Desarrollo de estrategias multimedia para la adecuación y mejora de los recursos didácticos en Micología Veterinaria".**

Contenido

1. Definición y sinonimias 5
2. Importancia 5
3. Epidemiología 5
4. Presentación clínica 6
5. Patogenia y factores de virulencia 8
6. Dermatomicosis en rumiantes 8
7. Dermatomicosis en cerdos 9
8. Características de los dermatofitos 9
   - 8.1 Género *Microsporum* *12*
   - 8.2 Género *Trichophyton* *13*
9. Diagnóstico micológico 15
   - 9.1 Observación con lámpara de Wood 15
   - 9.2 Toma de muestras clínicas 16
   - 9.3 Examen microscópico directo 16
   - 9.4 Aislamiento e identificación 18
10. Inmunidad 20
11. Prevención 21
12. Tratamiento 21
13. Bibliografía 23

1. Definición y sinonimias

La dermatofitosis, también conocida como "tiñas" (en inglés *ringworm*), es un tipo de micosis con distribución geográfica mundial; es la causa más frecuente de problemas en la piel y tejido queratinizado de los animales, como el pelo, cuernos y cascos, entre otros. Las tiñas han sido de las primeras enfermedades micóticas reconocidas y reportadas en los mamíferos, incluyendo al hombre, y rara vez están presentes en las aves. Los agentes causales de estas micosis son un grupo de hongos denominados dermatofitos, también conocidos como hongos queratinofílicos, por su habilidad para degradar la queratina.

2. Importancia

El carácter zoonótico de la dermatofitosis ha propiciado un problema de salud pública, con una posibilidad de contagio alta, ya que el suelo es el principal hábitat natural de los dermatofitos. En las clínicas veterinarias, así como en las pensiones, en el caso de las pequeñas especies, son los principales lugares de transmisión. En los animales en producción se ha observado el contagio directo entre animales enfermos y sanos o a sus cuidadores, por contacto directo entre ellos o con los fómites utilizados en el manejo y/o entrenamiento de los animales.

Es importante determinar el dermatofito involucrado y establecer medidas de prevención que eviten la presentación de esta micosis, ya que en los animales en producción y debido al malestar que ocasiona, tanto la calidad como la cantidad de sus productos se ve disminuida.

3. Epidemiología

El grupo de los dermatofitos está conformado por tres géneros micóticos: *Microsporum, Trichophyton y Epidermophyton*, estos incluyen alrededor de 40 especies; algunas, en particular de los géneros *Microsporum* y *Trichophyton*, son las relevantes en medicina veterinaria. En la actualidad se ha incorporado al grupo el género *Chrysosporium*, que afecta fundamentalmente a iguanas. Los dermatofitos también se agrupan en tres diferentes nichos ecológicos o hábitat: a) antropofílicos (hombre); b) zoofilicos (animales), y c) geofilícos (suelo).

Los géneros y especies de dermatofitos registrados a escala mundial pueden variar según la región, el clima, la temperatura, la

humedad relativa y la lluvia, así como por los reservorios naturales de estos hongos.

Como se ha mencionado, los géneros *Microsporum y Trichophyton* son los que incluyen la mayoría de las especies patógenas. La presencia de dermatofitos antropofílicos en animales como *T. rubrum* y *Epidermophyton flocossum* se han reportado esporádicamente. Por lo que se refiere a los dermatofitos geofílicos, como *M. gypseum* y *M. nanum*, son aislados con poca frecuencia. Con respecto a los dermatofitos zoofílicos, se considera que los animales son los principales reservorios y sus infecciones se consideran de importancia zoonótica, tal es el caso de *M. canis, T. mentagrophytes* (complejo) y *T. verrucosum*. Estos hongos se han aislado con frecuencia de animales y humanos.

La infección causada por dermatofitos puede originarse por el contacto directo con los conidios (esporas asexuales) que se encuentran en el medio ambiente (suelo) o por contacto de animales infectados con animales sanos, de forma indirecta por el contacto con las costras o pelos de animales enfermos. Los conidios de los dermatofitos son muy resistentes y pueden permanecer viables en el medio ambiente por años, esto explica por qué los recipientes o materiales en contacto con animales enfermos pueden propagar la infección. La infección por dermatofitos depende, además de la exposición a los conidios, del contacto directo y constante con éstos, de las condiciones ambientales y de la susceptibilidad del huésped. Sin embargo, la remoción mecánica de los conidios, la competencia con la microbiota normal de bacterias y hongos en la piel, la acción fungistática de los lípidos y la humedad de la piel, así como la inmunidad adquirida del huésped, pueden impedir la invasión de los conidios, evitando el proceso infeccioso. En diversos casos de dermatomicosis, se ha observado que los animales jóvenes son más susceptibles a adquirir la infección, debido a la inmadurez de su sistema inmunológico, lo que marca una diferencia importante con los animales adultos, cuyo sistema inmune los protege contra este tipo de micosis.

4. Presentación clínica

Las lesiones de "tiña" en los animales se presentan como zonas de alopecia, delimitadas en forma circular, con eritema, inflamación, descamación y prurito. Se pueden observar lesiones únicas o múltiples en todo el cuerpo, aunque la parte anterior, la cabeza y la cara con frecuencia son las zonas anatómicas más afectadas (**Figuras 1a y 1b**).

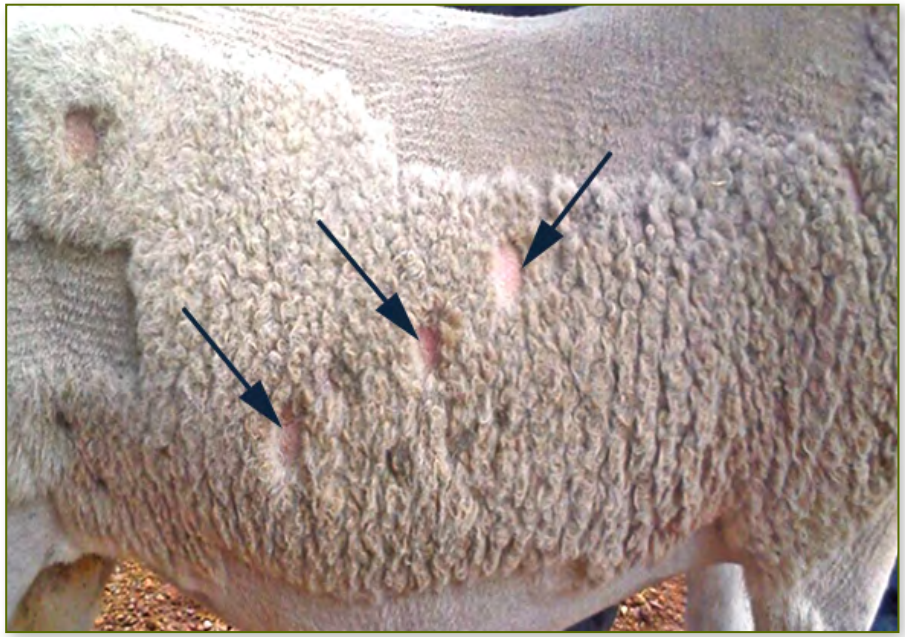

Figura 1a. Las flechas indican lesiones circulares y alopecia en zonas laterales del cuerpo de un borrego afectado por dermatofitos. Castrellón-Ahumada, VE.

Figura 1b. Las flechas indican lesiones circulares y alopecia alrededor de los ojos de un bovino afectado por dermatofitos. Yabuta-Osorio, AK.

5. Patogenia y factores de virulencia

Los dermatofitos son hongos patógenos con especial predilección por la piel, uñas, pelo y cualquier tejido queratinizado.

Para inducir una infección activa, los artroconidios de los dermatofitos deben estar sobre la superficie de la piel, pelo, uñas, cuernos, pezuñas, etc., y penetrar el estrato córneo, lo cual ocurre en tres estados: 1) germinación del artroconidio (2 a 4 h de la exposición); 2) penetración del estrato córneo (4 a 6 h), y 3) formación de ramificaciones de hifas como un auténtico micelio (7 días). La invasión del estrato córneo se ve favorecida por las condiciones específicas de este hábitat: células muertas, temperatura inferior a 37 °C, humedad adecuada, y aporte suficiente de hierro y otros nutrientes. Los dermatofitos poseen potentes queratinasas capaces de hidrolizar diversos tipos de queratina, proteínas de alto peso molecular con gran cantidad de puentes disulfuro.

6. Dermatomicosis en rumiantes

En **bovinos**, las tiñas son usualmente enzoóticas en rebaños y son más prevalentes en animales jóvenes, de menos de un año de edad. El principal dermatofito involucrado es *T. verrucosum*, aunque en ocasiones se reportan casos por *T. mentagrophytes*. La infección es altamente contagiosa tanto para los bovinos como para otros animales, incluyendo el hombre. Las lesiones en la piel se presentan con mayor frecuencia durante el invierno cuando los animales se encuentran confinados en los establos, aunque también se tiene una tendencia a que las infecciones se curen de forma espontánea. Las lesiones se localizan principalmente en la cabeza, cuello y cola, pero puede aparecer en todo el cuerpo, aún más si se encuentran asociadas con afecciones parasitarias por sarna o piojos. Las lesiones son circulares, de 10 a 50 mm de diámetro con descamación. Además, la piel se encuentra engrosada, formando costras. El diagnóstico diferencial debe incluir deficiencias nutricionales y dermatofilosis.

La literatura es escasa en relación con las dermatomicosis en ovejas y cabras. Según la literatura especializada la incidencia es baja; sin embargo, es factible que haya casos no diagnosticados o reportados. Las lesiones son muy similares a las descritas en los bovinos, pero *T. mentagrophytes* involucra principalmente al pelo de la piel, notablemente en la cabeza, pero no la lana. El diagnóstico diferencial debe incluir dermatofilosis y sarna en ovinos, la cual en ocasiones se asocia a *ringworm* en la nariz.

Por otro lado, en los camellos, en las llamas domésticas y en los rumiantes salvajes se han reportado lesiones por dermatofitos y

aun cuando *T. verrucosum* es el agente más importante, en algunos casos se ha observado la presencia de *T. mentagrophytes*, *M. canis o M. gypseum*. En manadas de camellos fue aislado *Trichophyton sarkisovii* (*T. mentagrophytes*). Las tiñas rara vez se desarrollan en camellos mayores de dos años; los animales jóvenes, más susceptibles, tienen lesiones similares a las observadas en la cabeza, cuello y espalda de los bovinos, con una posible extensión a los flancos y piernas, que algunas veces pueden conducir a pioderma.

7. Dermatomicosis en cerdos

En cerdos, la dermatomicosis es una enfermedad poco común en sistemas de producción intensiva, y afecta a cerdos de cualquier raza, sexo o edad, a excepción de animales de pocas semanas de edad. Los animales susceptibles son los que presentan mala salud y tienen comprometida su respuesta inmune. La morbilidad va del 4 al 100%, pero la mortalidad por estos agentes es nula. La fuente de infección es directa de otros cerdos enfermos u otro tipo de ganado infectado en contacto con ellos. Los humanos y los roedores han sido reportados como los transmisores de la enfermedad.

En la piel, las lesiones se aprecian circulares con inflamación y costras delgadas que son fácilmente removibles; o bien a manera de pápulas eritematosas que miden de 3 a 5 cm, aunque pueden llegar hasta los 16 cm. Se localizan en cualquier parte del cuerpo, pero son más frecuentes en hocico, papada, espalda, flancos y ubre, En cerdos adultos, las dermatofitosis con frecuencia son asintomáticas y de tipo crónico, cuando se observan las lesiones, es común encontrarlas en la parte posterior y cerca de la base de la oreja. En esta especie, el género *Trichophyton* presenta una preferencia por la espalda, los flancos y la cabeza, mientras que *Microsporum* se presenta generalmente en orejas y tórax.

8. Características de los dermatofitos

Los dermatofitos han sido clasificados en tres géneros anamórficos (asexuales): *Microsporum*, *Trichophyton* y *Epidermophyton*; recientemente *Chrysosporium*, siendo los macro y microconidios, las estructuras que los caracterizan. Algunas especies de *Trichophyton* y *Microsporum* son también capaces de reproducirse sexualmente, por medio de ascas y ascosporas. Estas especies son clasificadas en el género teleomorfo de *Arthoderma* (Cuadro 1).

Cuadro 1. Especies de dermatofitos y su frecuencia de aislamiento en animales y humanos.

Especie del hongo	Animales afectados			Frecuencia en humanos	Distribución geográfica
	común	ocasional	raro		
Microsporum canis	Gatos, perros	Caballos, monos	Conejos, roedores, chinchillas	Común	Mundial
Microsporum gypseum	Perros	Gatos, caballos, roedores silvestres, cerdos	----------	Raro (Infección del suelo, no de animales)	Mundial
Microsporum nanum	Cerdo	----------	----------	Raro	Mundial
Microsporum equinum	Caballos	----------	----------	Raro	Mundial
Trichophyton mentagrophytes var. asteroides	Gatos, perros, conejos, roedores (ratones, chinchillas)	Cerdos	----------	Común	Mundial
Trichophyton mentagrophytes	Conejillo de indias	----------	----------	Común	Mundial
Microsporum persicolor	Ratones	Perros, gatos	----------	Raro	Europa, Asia

Especie del hongo	Animales afectados			Frecuencia en humanos	Distribución geográfica
	común	ocasional	raro		
Trichophyton erinacei	Erizos	----------	----------	Ocasional	Europa, Este de Asia, Nueva Zelanda
Trichophyton verrucosum	Bovinos	Caballos, burros, perros, ovinos, cerdos	----------	Común	Mundial
Trichophyton gallinae	Pollos, pavos	Aves silvestres, perros	----------	Raro	Mundial
Trichophyton equinum	Caballos	----------	Perros	Ocasional	Mundial
Trichophyton simii	Monos, aves de corral, perros	----------	----------	Rara	Raro fuera de la India
Trichophyton bullosum	Caballos, burros	----------	----------	Raro	Tunisia, Sudan, Siriaa y Francia
Trichophyton quinckeanum	Ratones	----------	----------	Raro	Mundial

Tomada de: Chermette *et al*. (2008); Mattei *et al*. (2014) y Moriello *et al*. (2017).

8.1 Género *Microsporum*

El género *Microsporum* presenta colonias algodonosas o pulverulentas, de color blanco o parduzco (**Figura 1**). Los macroconidios son de mayor tamaño (40-150 × 8-15 µm) que los de *Trichophyton y Epidermophyton* (**Figura 2**). Son puntiagudos en ambos extremos y con pared celular gruesa equinulada, y presentan de 2 a 15 septos transversales, dependiendo de la especie.

Los microconidios son piriformes, pero pueden faltar, y el tamaño oscila entre 2.5 y 3.5 × 4-7 µm. Es también frecuente el micelio en raqueta, las hifas pectíneas, los órganos nodulares y los clamidoconidios.

Figura 1. Cultivo de *M. canis*. Esta especie de *Microporum* cuando se desarrolla en agar dextrosa Sabouraud con ciclohexamida y cloranfenicol a 30 °C y posterior a 10 días, presenta colonias algodonosas de color blanco al centro y con bordes en color amarillo. Segundo-Zaragoza, C.

Figura 2. Tinción con azul lactofenol. Los macroconidios de *M. canis* presentan puntas en los extremos y en promedio de 8 a 12 septos transversales (40×). Segundo-Zaragoza, C.

8.2 Género *Trichophyton*

El género *Trichophyton* puede presentar colonias algodonosas (Figura 3), o granulares (Figura 4), de color blanco, rosadas, amarillentas, crema o marrón; el reverso de la colonia puede ser de color crema, marrón, rojo, violeta, o amarillo y se reproducen mediante macro y microconidios (Figura 5).

Los macroconidios son escasos o ausentes, cuentan con una pared delgada son multiseptados y de forma cilíndrica, de clava o de cigarro. Los microconidios (también conocidos como microaleuroconidios) son hialinos y de pared delgada y lisa, unicelulares con forma ovoide, piriforme, de clava o lágrima.

Figura 3. Cultivo en agar Micobiótico. Las colonias de *T. mentagrophytes* se observan algodonosas y de color blanco, incubadas a 30 °C durante 15 días. Segundo-Zaragoza, C.

Figura 4. Cultivo en agar Micobiótico. La variante granular de *T. mentagrophytes* se observa de color crema en este medio incubadas a 30 °C durante 15 días. Segundo-Zaragoza, C.

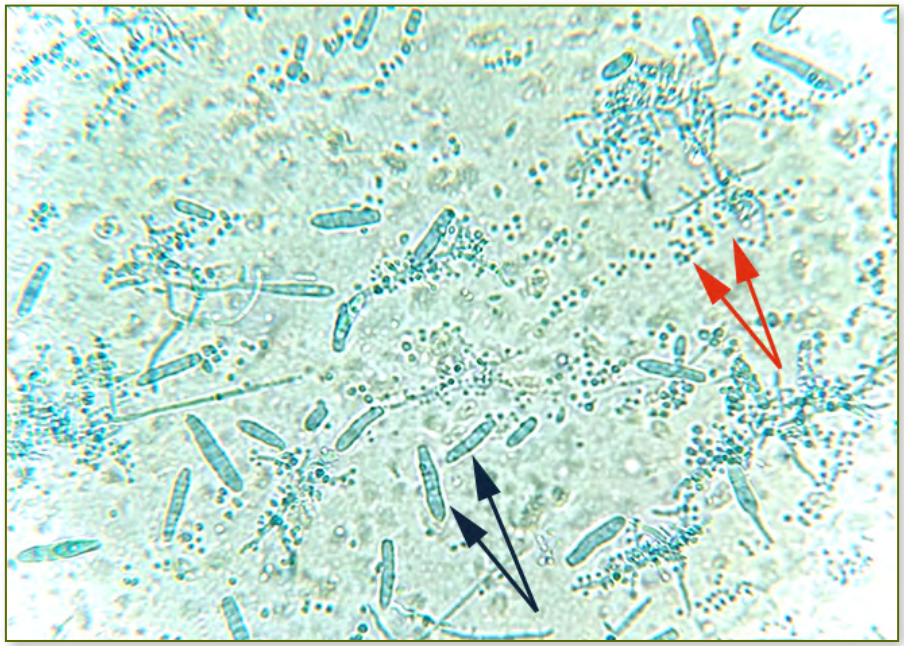

Figura 5. Tinción con azul de lactofenol. Los microconidios de *T. mentagrophytes* (flechas en color rojo) se observan abundantes y de forma redonda, mientras que los macroconidios (flecha en color negro) se observan con una pared delgada, lisa y en forma de "puro" (40×). Segundo-Zaragoza, C.

9. Diagnóstico micológico

El estudio micológico incluye: a) observación con lámpara de Wood; b) toma de muestra; c) examen microscópico directo, y d) aislamiento e identificación del agente.

9.1 Observación con lámpara de Wood

En algunas especies de dermatofitos puede observarse fluorescencia en el pelo o la piel cuando en una habitación oscura se utiliza la lámpara de Wood (luz ultravioleta de 330 a 365 nm). La piel normal muestra un color azul y las zonas infectadas una fluorescencia verde brillante, debido a la pteridina que producen estos hongos cuando están creciendo. En medicina veterinaria es útil cuando se sospecha de *M. canis* y *M. equinum* que son positivos, mientras que este ensayo es negativo en especies de *Trichophyton*.

9.2 Toma de muestras clínicas

Las muestras clínicas que deben utilizarse para el diagnóstico de dermatofitos son: pelo, piel, uñas, pezuñas, cuernos y cualquier tejido queratinizado. La toma de las muestras se efectúa raspando con bisturí estéril los bordes de las lesiones, las cuales son circulares y en la periferia se observan enrojecidas, con descamación y alopecia. Cuando la lesión afecta al pelo, hay que tomar con unas pinzas los pelos y escamas que rodeen la lesión.

En varias especies animales, es recomendable utilizar la técnica de Mackenzie para la colección de las muestras, que consiste en utilizar un cepillo dental desinfectado y "raspar" con fuerza la piel del animal. Asimismo, esta técnica es muy útil en animales cuyo manejo es complicado. También se puede usar hisopo o *cytobrush*.

Las muestras deben ser conservadas en un papel oscuro a temperatura ambiente.

9.3 Examen microscópico directo

En las muestras clínicas es posible observar hifas o esporas (artroconidios) de los dermatofitos con ayuda de soluciones como el hidróxido de potasio (KOH) a una concentración del 10 al 40%; a esta solución se le puede añadir dimetilsulfóxido (DMSO). Otra opción es una mezcla de KOH y DMSO con negro de clorazol. Cuando se trata de muestras de pelos, las esporas (**Figura 6**) de los dermatofitos pueden observarse fuera de éste (ectotrix), cuando se sospecha de alguna especie de *Microsporum* y dentro del pelo cuando se trata de alguna especie de *Trichophyton* (endotrix). En muestras de piel, escamas y/o cualquier tejido queratinizado se observan hifas y artroconidios (**Figura 7**).

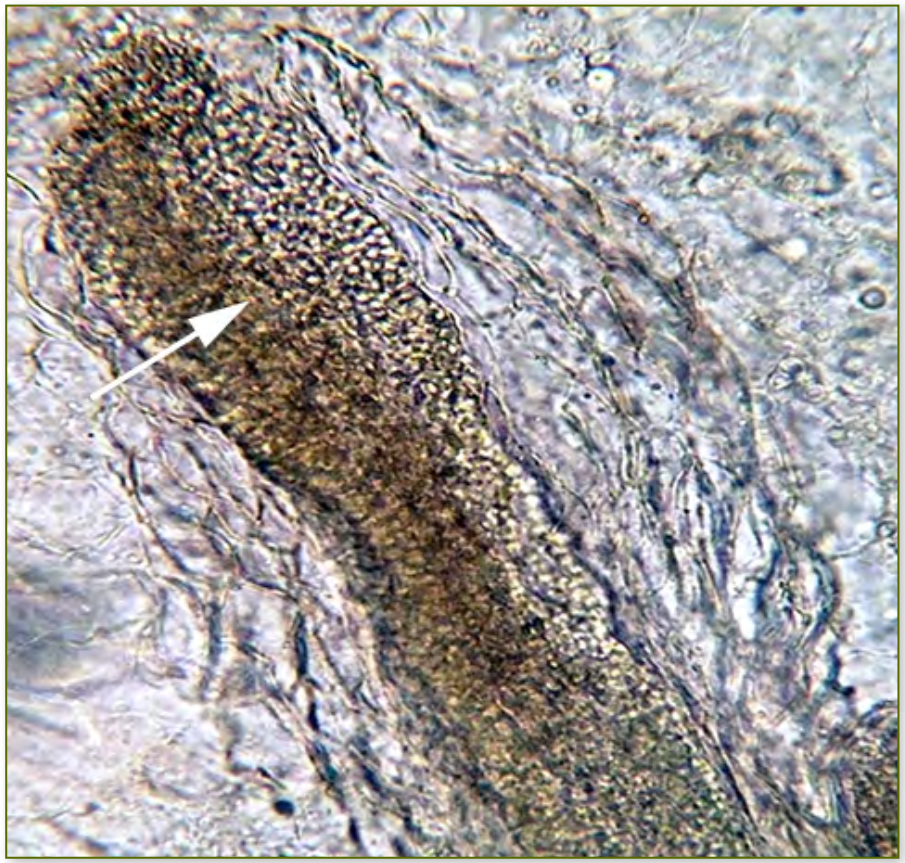

Figura 6. Examen directo con KOH al 20%. En la observación microscópica del pelo (en color café) se observan conidios circulares a su alrededor, formando lo que se conoce como "sábana de esporas" (40×). Segundo-Zaragoza, C.

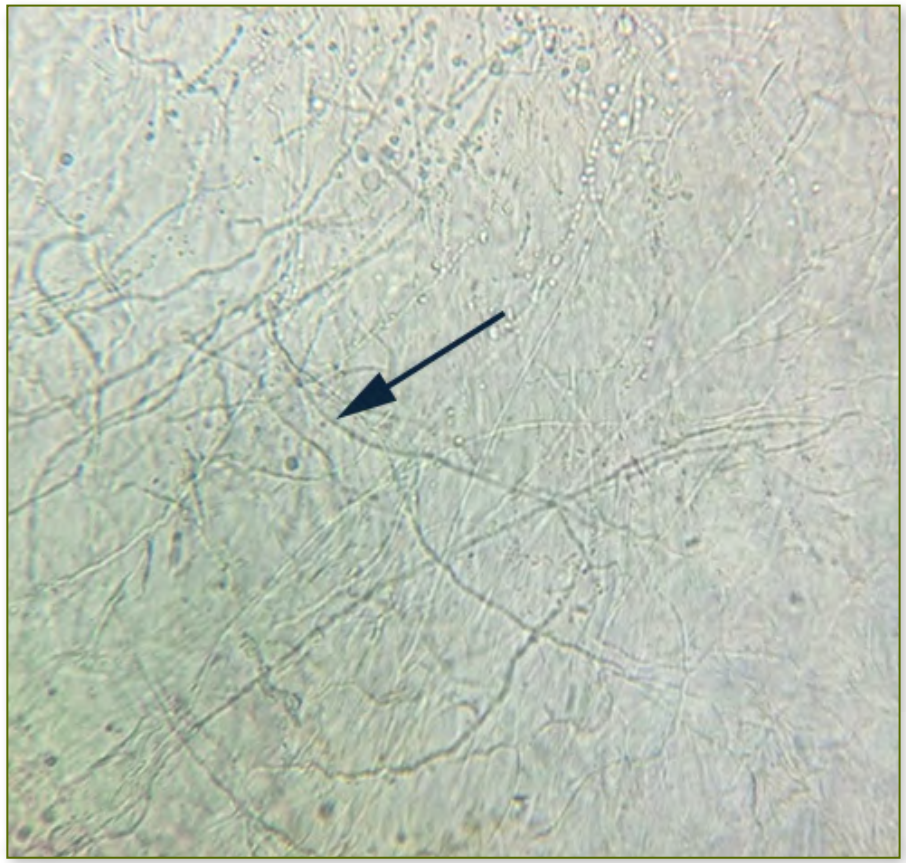

Figura 7. Examen directo con KOH al 20%. En la observación microscópica de escamas de piel, se observan abundantes hifas septadas que al fragmentarse dan origen a los artroconidios (40×). Segundo-Zaragoza, C.

9.4 Aislamiento e identificación

Las muestras pueden ser cultivadas en cajas Petri (90 × 15 mm) con medios como agar dextrosa Sabouraud (ADS) y ADS adicionado con cloranfenicol (500 mg/L) y ciclohexamida (400 mg/L) (agar micobiótico o micosel). La técnica de siembra es por puntos aislados (aproximadamente 10 puntos) (**Figura 8**), en caso de haber obtenido la muestra con cepillo dental, éste se agita vigorosamente sobre toda la superficie del agar (**Figura 9**) o se hace un extendido con el hisopo o cytobrush. La incubación se realiza de 25 a 30 °C por un período de 7 a 21 días, revisando los cultivos diariamente para observar el desarrollo de las colonias sospechosas de dermatofitos.

Cuando se sospeche de *Trichophyton verrucosum* se debe añadir al medio tiamina (0.01%) e inositol (5%) e incubar las muestras a 37 °C. En el caso de *Trichophyton equinum* es necesario complementar el medio con ácido nicotínico (0.1%).



Figura 8. Técnica de puntos aislados. Con la ayuda de un asa microbiológica en forma de "L", se toman pequeñas porciones de la muestra clínica y se colocan sobre la superficie del agar, cuidando de no introducirlas dentro de éste.
Segundo-Zaragoza, C.

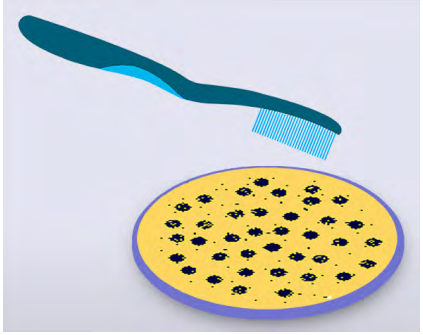

Figura 9. Técnica de agitación de cepillo. El cepillo con el cual se obtuvo la muestra clínica debe agitarse de forma vigorosa sobre toda la superficie del agar, con cuidado de no perforarlo.
Segundo-Zaragoza, C.

Otro medio útil para confirmar el aislamiento de los dermatofitos es el Dermatophyte Test Medium (DTM), que vira a color rojo como consecuencia de la alcalinización producida en el medio por el crecimiento del hongo. Sin embargo, algunas bacterias y hongos (principalmente contaminantes) pueden modificar el pH del medio y provocar un cambio de color; en tal caso la identificación morfológica es crucial para la identificación del hongo aislado.

Cuando se observe desarrollo del hongo, debe realizarse:

a) Tinción con azul de lactofenol

Las estructuras de reproducción asexual que caracterizan e identifican a los dermatofitos son los microconidios y macroconidios, los cuales pueden ser observados utilizando la tinción con azul de lactofenol.

b) Técnica de microcultivo

En el caso de que no se logre la observación de los micro y macroconidios a partir del primoaislamiento, la técnica de microcultivo de Ridell es útil para favorecer el desarrollo y ordenamiento de las estructuras de reproducción asexual mencionadas.

c) Perforación del pelo *in vitro*

Varios dermatofitos geofílicos y zoofílicos característicamente perforan el pelo *in vitro* por medio de estructuras hifales especiales llamadas cuerpos perforantes. Ésta parece ser una prueba confiable para diferenciar algunas especies como *T. mentagrophytes* de *T. rubrum*, donde solamente el primero perfora el pelo (**Figura 10**).



Figura 10. A lo largo del pelo, se observan pequeñas estructuras de forma triangular, denominadas "cuerpo perforante", producido por *T. mentagrophytes* en tierra estéril. Se puede observar tomando un pelo y tiñéndolo con azul de lactofenol (40×).
Segundo-Zaragoza, C.

d) Prueba de ureasa

La prueba es útil para identificar a *T. mentagrophytes*. Se puede realizar en medios líquidos o sólidos que contengan urea de Christensen. Cuando el dermatofito involucrado produce la enzima ureasa el medio utilizado que originalmente es de color amarillo claro cambia a color rosa fuerte (**Figura 11**).



Figura 11. Producción de la enzima ureasa. En la foto de la izquierda, se observa la producción de la enzima ureasa (cambio de color del medio de amarillo claro a rosa fuerte) de un cultivo de *T. mentagrophytes* incubado a 30 °C durante 5 días. Segundo-Zaragoza, C.

10. Inmunidad

La mayoría de los trabajos que se han realizado en el tema de la respuesta inmune hacia los hongos están encaminados primordialmente a investigar la participación inmunológica del huésped y al desarrollo de metodologías que apoyen en el diagnóstico de las micosis. En el caso de las dermatofitosis, el diagnóstico sigue basándose en los signos clínicos y en el estudio micológico.

Los dermatofitos son hongos que causan infección en tejidos queratinizados y en general no invaden tejidos profundos. En el huésped, las barreras físicas como el estrato queratinizado intacto de la piel, la temperatura, la humedad, el pH, la acción fungistática de los ácidos grasos de la piel, la competencia con la microflora normal, así como el efecto de la luz UV, desempeñan un papel importante en la resistencia a estas infecciones.

El principal mecanismo de infección de los dermatofitos son sus antígenos, que se difunden a través de la piel y de los vasos sanguíneos, hasta estar en contacto con los órganos linfoides secundarios, donde los linfocitos T son sensibilizados, desencadenándose un proceso de hipersensibilidad retardada. Este proceso es el responsable de las manifestaciones cutáneas asociadas con los dermatofitos y es de relevante importancia en la defensa del huésped contra la infección.

De los antígenos que se utilizan en pruebas de intradermoreacción (IDR) es la tricofitina que es extraída de *T. mentagrophytes* y la cual cruza inmunológicamente con los demás dermatofitos.

Las dermatofitosis producidas por hongos zoofílicos (*T. mentagrophytes*) y geofílicos, producen una intensa reacción inflamatoria y reacción cutánea positiva a la tricofitina. Esta reacción inflamatoria elimina gran cantidad del estrato córneo afectado, y por tanto, de los conidios de los dermatofitos, lo que en algunos casos favorece la cura espontánea o lo que algunos autores denominan como infección "autolimitante". Por otro lado, en las dermatofitosis producidas por hongos antropofílicos, se presenta una escasa o nula reacción inflamatoria, y la prueba cutánea casi siempre es negativa, pudiendo ser de curso crónico y no curan espontáneamente.

11. Prevención

Cuando en una granja o producción pecuaria se ha detectado un problema de dermatofitosis, lo primero por hacer es separar a los animales infectados de los animales sanos, se recomienda realizar una inspección física de estos últimos para detectar infecciones asintomáticas. Algunos médicos veterinarios utilizan antimicóticos como profilaxis para los animales que estuvieron en contacto con animales infectados. Las instalaciones deben limpiarse y desinfectarse para auxiliar en la prevención del contagio de otros animales o humanos.

Otra medida de prevención, es el control de la fauna nociva como son los roedores para disminuir la exposición a *T. mentagrophytes*, así como evitar el contacto con suelo contaminado por otros dermatofitos geofílicos.

Las vacunas vivas atenuadas, generalmente obtenidas a partir de cepas modificadas de *T. verrucosum*, han tenido éxito en el control de las dermatomicosis bovinas en Escandinavia y en el este de Europa. Por ejemplo, en Noruega, se erradicó a *T. verrucosum* del ganado bovino por vacunación, desinfección de los establos contaminados, así como la separación de los animales infectados y la aplicación de medidas de higiene. Asimismo, también hay disponibles vacunas para *T. equinum* en caballos.

12. Tratamiento

Las principales medidas de prevención y tratamiento contra la dermatofitosis, consiste en separar a los animales enfermos de los sanos y la desinfección de materiales e instalaciones. En el caso de

los rumiantes y los cerdos, y posterior al contacto con el dermatofito, si el animal se infecta o no, dependerá de la edad del animal, de su estado de salud, de la piel expuesta y la frecuencia de acicalamiento.

El tratamiento puede ser tópico, basado en cremas antimicóticas o champús o con antimicóticos sistémicos. El tratamiento sistémico incluye antimicóticos como griseofulvina o imidazoles (p. ej., ketoconazol) los cuales se administran 500 mg/70 kg de peso por 21 días; y en general en un proceso de dermatofitosis, se requiere de al menos tres meses de administración, por lo que puede resultar costoso y en algunas producciones pecuarias y para los ganaderos realmente incosteable. Por lo que, el tratamiento tópico es una buena elección, considerando que seguramente hay más de un animal infectado.

Además de las sustancias antimicóticas, existen otras con actividad antimicótica que pueden ser aplicadas en las zonas de lesión del animal, como el yodo al 1 y 2%, el hipoclorito de sodio al 0.45-0.5%, y la violeta de genciana al 1%. En algunos casos se ha sugerido el uso de tratamientos combinados a base de yodo povidona al 5% aplicado por aspersión, mojando totalmente al animal y yoduro de sodio al 60% vía endovenosa. La duración del tratamiento dependerá de la evolución y la gravedad de las lesiones.

Al término del tratamiento, es conveniente intentar el aislamiento del hongo y determinar si se continúa o no con el mismo, el cual debe suspenderse cuando los cultivos sean negativos. El pronóstico depende de lo extenso de las lesiones y de lo efectivo del tratamiento. Frecuentemente, los animales se curan de infección, después de varios meses, así que el tratamiento ayuda para acelerar la convalecencia y reducir la contaminación del medio ambiente.

En el caso de las instalaciones (corrales, establos) y los utensilios utilizados en el manejo de los animales, estos deben limpiarse, eliminarse el pelo y las escamas de piel, y luego desinfectarse. Para la desinfección puede utilizarse hipoclorito de sodio al 5%. En algunos casos se ha utilizado la lechada de cal al 20%, en particular para la desinfección de comederos, bebederos, paredes y horcones.

13. Bibliografía

- Acosta HB. Micosis superficiales. Las Palmas: Universidad de las Palmas de Gran Canaria. Facultad de Veterinaria. Online [citado Julio 2009]. p. 18. Disponible en: http://www.ulpgc.es/micologia/dermatomicosis.htm
- Agnetti F, Righi C, Scoccia E, Felici A, Crotii S, Moretta I. et al. *Trichophyton verrucosum* infection in cattle farms of Umbria (Central Italy) and transmission to humans. Mycoses. 2014;57:400-5.
- Cabañes JF. Dermatofitosis animales. Recientes avances. Rev Iberoamer Micol. 2000;17: S8-S12.
- Chermette R, Ferreiro L, Guillot J. Dermatophytoses in animals. Mycopathologia. 2008;166: 385-405.
- Cervantes ORA. Tiñas (Ringworm) en perros y gatos. Online [citado Julio 2009]. Disponible en: http://www.ivis.org/advances/Infect_Dis_Carmichael/cervantes_es/IVIS.pdf
- Gourreau J-M, Drolet R, Martineau GP, Morvan H, P astoret PP, Pin D et al. Atlas of porcine dermatology. World Organization for Animal Health (OIE); 2015. p. 235-41.
- Mattei AS, Beber MA, Madrid I.M. Dermatophytosis in small animals. SOJ Microbiol Infect Dis. 2014;2(3):1-6.
- Mikaili A., Chalabi M, Ghashgaie A, Mostafaie A. Inmunization against bovine dermatophytosis with live *Trichophyton verrucosum*. Afr J Microbiol Res. 2012;6(23):4950-3.
- Moriello KA, Coyner K, Paterson S, Mignon B. Diagnosis and treatment of dermatophytosis in dogs and cats. Vet Dermatol. 2017;28:266-8.
- Nweze EI. Dermatophytosis in domesticated animals. Rev Inst Med. Trop. 2011; 53(2):95-9.
- Rebell G, Taplin D. Dermatophytes, their recognition and identification. 2ª ed. Miami: University of Miami Press; 1979.

Disponible en:

Sitio WEB institucional de la Facultad de Medicina Veterinaria y Zootecnia de la UNAM.

Tema: MICOLOGÍA VETERINARIA

Publicaciones: COLECCIÓN Temas Selectos de Micología Veterinaria

Créditos técnicos avalados por autores:

Diseño y formación editorial: LDCV Rosalinda Meza Contreras.

Diseño de portada: LSCA Edgar Emmanuel Herrera López.

Fotografías: Dra. Carolina Segundo Zaragoza, Dra. Victoria Elizabeth Castrellón Ahumada, M en C Adolfo Kunio Yabuta Osorio.

Responsable editorial: MVZ Laura E. Martínez Alvarez.

Webmaster: LCG. Marco A. Domínguez Guadarrama.

De la colección Temas Selectos de Micología Veterinaria:
“Dermatomicosis en rumiantes y cerdos”
Editada por la Facultad de Medicina Veterinaria y Zootecnia.

Se terminó el 28 de septiembre de 2019.
Departamento de Diseño Gráfico y Editorial
de la Secretaría de Vinculación y Proyectos Especiales:
edificio 2, planta baja, FMVZ-UNAM.
Avenida Universidad 3000, Ciudad Universitaria,
Coyoacán, 04510, México, Ciudad de México.
Formación y composición tipográfica
en tipos Myriad Pro y Dax.
Medio electrónico: internet
Formato: PDF
Tamaño: 7.6 MB