Universidad Nacional Autónoma de México
Facultad de Medicina Veterinaria y Zootecnia

Centro de Enseñanza, Investigación y Extensión en Producción Animal en Altiplano

Métodos y alternativas de diagnóstico en micología veterinaria

Autores:
Carolina Segundo Zaragoza
Enrique Salas Téllez

Coordinadora:
Carolina Segundo Zaragoza

Volumen 6

Temas Selectos de Micología Veterinaria

Proyecto PAPIME PE 206819

Directorio

Universidad Nacional Autónoma de México

Dr. Enrique Luis Graue Wiechers
Rector

Dr. Leonardo Lomelí Vanegas
Secretario General

Dr. Alfredo Sánchez Castañeda
Abogado General

Dr. Luis Agustín Alvarez-Icaza Longoria
Secretario Administrativo

Dr. Alberto Ken Oyama Nakagawa
Secretario de Desarrollo Institucional

Lic.Raúl Arcenio Aguilar Tamayo
Secretario de Prevención, Atención y Seguridad Universitaria

Facultad de Medicina Veterinaria y Zootecnia

Dr. Francisco Suárez Güemes
Director

Dr. José Ángel G. Gutiérrez Pabello
Secretario General

LAE José Luis Espino Hernández
Secretario Administrativo

Dr. Francisco A. Galindo Maldonado
Secretario de Vinculación y Proyectos Especiales

Lic. Manuel Casals Cardona
Jefe Departamento de Publicaciones

MVZ Enrique Basurto Argueta
Jefe Departamento de Diseño Gráfico y Editorial

MPA Héctor Basurto Camberos
Director Técnico del CEIEPAA

Primera edición, 3 de marzo 2021.

DR © 2021 UNIVERSIDAD NACIONAL AUTÓNOMA DE MÉXICO
Ciudad Universitaria, Coyoacán, 04510, Ciudad de México.

ISBN: 978-607-30-1361-1 (Temas Selectos de Micología Veterinaria)
ISBN Volumen 6: 978-607-30-4277-2

Hecho en México

Esta edición y sus características son propiedad de la UNAM.

El uso del material contenido en esta obra, será exclusivamente para fines educativos e informativos y deberá citar la fuente mencionando el autor o autores.

Derechos de autor

Prohibida la reproducción total o parcial por cualquier medio, sin la autorización escrita del titular de los derechos patrimoniales.

El Comité Editorial de la FMVZ de la UNAM reconoce el trabajo que realizó la **Dra. Beatriz Arellano Reynoso**, de la Facultad de Medicina Veterinaria y Zootecnia de la UNAM, por la revisión técnica de esta obra.

Se agradece a la Dirección General de Asuntos del Personal Académico (DGAPA) de la UNAM por el apoyo recibido para la publicación de la presente obra, a través del proyecto **PAPIME PE206819: "Desarrollo de estrategias multimedia para la adecuación y mejora de los recursos didácticos en Micología Veterinaria".**

Contenido

1. Introducción 5
1.1 Colección de muestras para el diagnóstico de micosis 5
2. Micosis en Medicina Veterinaria 5
3. Diagnóstico micológico 6
3.1 Examen directo 6
3.2 Cultivo 8
3.3 Identificación de hongos filamentosos 10
3.4 Identificación de hongos levaduriformes 11
4. Diagnóstico inmunológico 15
5. Diagnóstico histopatológico 17
6. Diagnóstico molecular 20
7. Bibliografía 23

1. Introducción

Las micosis en Medicina Veterinaria se estudian cada vez más, debido al incremento de las infecciones por hongos en los animales domésticos, lo cual está relacionado en gran medida por los cambios climáticos, que modifican el medio ambiente, donde se encuentran la mayoría de los hongos.

Las micosis en los animales en producción, los dedicados al trabajo o al deporte pueden suponer importantes pérdidas económicas, y con relación a la salud, algunas micosis tienen impacto en la salud humana y animal, por su carácter zoonótico.

El diagnóstico adecuado de las micosis en los animales permite aplicar el tratamiento oportuno y certero, además de implementar medidas de prevención que disminuyan la presencia de nuevos casos.

Los métodos utilizados para la identificación del hongo involucrado en un proceso infeccioso tendrán estrecha relación con el tipo de micosis que se presente en el animal. Un diagnóstico correcto requiere que la muestra clínica sea representativa de la lesión, además de ser colectada y transportada en condiciones adecuadas para su procesamiento en el laboratorio.

1.1 Colección de muestras para el diagnóstico de micosis

El diagnóstico de una micosis requiere, en primera instancia, de la historia clínica y de una muestra clínica representativa de la lesión. Es importante que en el momento de obtener una muestra se sigan los protocolos de asepsia y desinfección pertinentes, para evitar la contaminación por otros microorganismos, en particular bacterias. Además es preciso contar con los recipientes adecuados de colección, de acuerdo con el tipo de muestra y remitirlas tan pronto como sea posible al laboratorio para su procesamiento.

2. Micosis en Medicina Veterinaria

De acuerdo con la zona anatómica lesionada por el hongo, las micosis en Medicina Veterinaria se clasifican en:

- Micosis cutáneas. Son aquellas que causan lesión en cualquier tejido queratinizado en el animal; por ejemplo, piel, uñas, pezuñas, pelo, cuernos, cascos, etc. Por ejemplo: a) dermatomicosis producidas por dermatofitos y *Malassezia* spp., y b) quitidriomicosis por *Batrachochytrium dendrobatidis* (Bd).

- Micosis subcutáneas. Se clasifican así porque el hongo tiene como principal vía de entrada al huésped la piel, pero puede causar daño en órganos y tejidos. Por ejemplo, esporotricosis.
- Micosis sistémicas. En este tipo de micosis el hongo puede tener cualquier vía de entrada al huésped distinta a la piel, como respiratoria, ocular, genital y oral. Ejemplos de estas micosis son aspergilosis, criptococosis, candidosis, blastomicosis, histoplasmosis, coccidioidiomicosis, mucormicosis, feohifomicosis, hialohifomicosis.
- Micosis oportunistas. En los animales, al igual que en los humanos, estas micosis pueden estar ocasionadas por hongos saprófitos o que no son potencialmente patógenos, pero condiciones de inmunosupresión en el animal favorecen el proceso infeccioso. En general, este tipo de micosis están ocasionadas por hongos filamentosos como *Alternaria* spp., *Penicillium* spp., *Mucor* sp. o *Fusarium* spp., entre otros.
- Otras afecciones por hongos en animales incluyen: aborto, mastitis y otitis micótica.

Los procedimientos de diagnóstico que se pueden realizar en el laboratorio son: a) micológico; b) histopatológico; c) serológico, y d) molecular.

3. Diagnóstico micológico

Este diagnóstico se basa en la observación directa, el aislamiento y la identificación del hongo involucrado.

3.1 Examen directo

Los métodos para realizar el examen microscópico directo de la muestra clínica son sencillos, rápidos, económicos, y permiten observar de manera inmediata las estructuras micóticas. Este examen se puede realizar en la mayoría de las muestras clínicas, tales como escamas, pelos, exudados, esputo, líquido abomasal, lavados uterinos y bronquiales, entre otros.

Las sustancias o colorantes utilizados para realizar el examen directo son:

a) **Hidróxido de potasio (KOH) al 20 o 40%**. Es la sustancia aclarante más utilizada; para una preparación semipermanente se le puede adicionar glicerina o dimetilsulfóxido (DMSO) al 40% (Figura 1).

Otras sustancias útiles en la observación directa de las muestras clínicas pueden ser: solución de yodo al 2%, azul lactofenol, azul de metileno y tinción de Gram.

b) **Tinción con azul lactofenol**. Se utiliza para la observación microscópica de hifas y otros elementos fúngicos a partir de muestras clínicas y/o cultivos de hongos filamentosos (Figura 2).

c) **Tinción negativa con tinta china**. Se utiliza de rutina para demostrar la presencia de la cápsula de *Cryptococcus* spp. a partir de muestras clínicas o cultivos (Figura 3).

d) **Tinción de Gram**. Se utiliza para demostrar la presencia de levaduras como *Malassezia* spp. y *Candida* spp. a partir de muestras clínicas o cultivos (Figura 4).

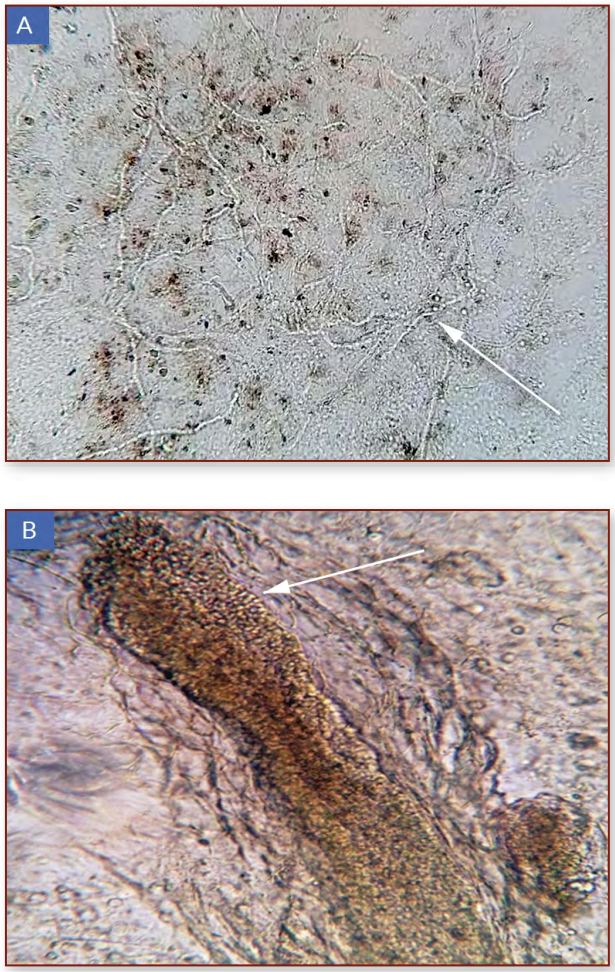

Figura 1. Preparación con Hidróxido de Potasio al 20%. A) Muestra de piel con presencia de gran cantidad de hifas características de dermatofitos. B) Muestra de pelo cubierto con conidios, por la disposición a lo largo del pelo, se le conoce como "sábana de esporas". 40×. Segundo-Zaragoza, C.



Figura 2. Tinción con azul lactofenol. Se observan microconidios piriformes a lo largo de las hifas, así como macroconidios de *T. mentagrophytes*, 40×. Segundo-Zaragoza, C.

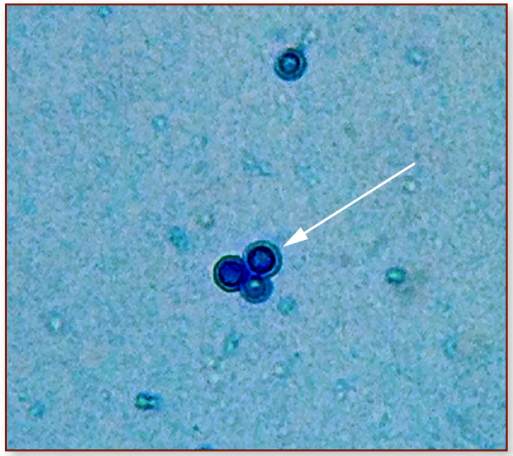

Figura 3. Tinción negativa con tinta china. La cápsula de *C. neoformans*, se observa alrededor de la levadura un halo sin color, 40×. Segundo-Zaragoza, C.

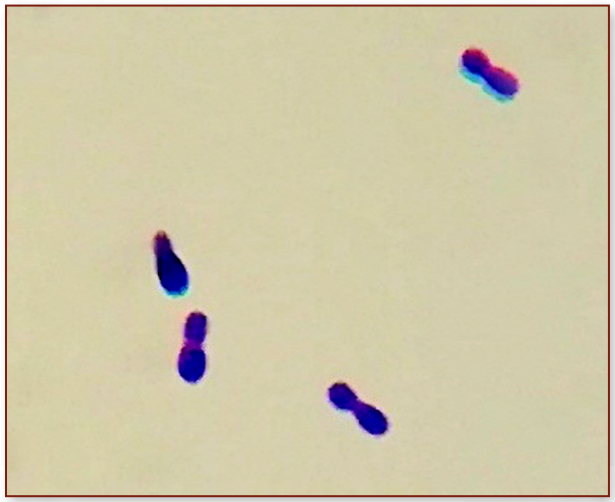

Figura 4. Tinción de Gram. Blastoconidios de *Malassezia pachydermatis* teñidas en color morado, se observa la forma característica de "cacahuate" de esta levadura. 100×. Segundo-Zaragoza, C.

3.2 Cultivo

El aislamiento de hongos a partir de muestras clínicas de animales se realiza en agar dextrosa Sabouraud (ADS) adicionado con:

a) Cloramfenicol (otros: gentamicina, penicilina, estreptomicina), útil para el aislamiento de una gran cantidad de hongos levaduriformes y filamentosos.

b) Ciclohexamida y cloranfenicol (otros: gentamicina, penicilina, estreptomicina), útiles principalmente para el aislamiento de hongos dermatofitos presentes en muestras de tejido queratinizado (Figura 5).

Figura 5. Cultivo en agar dextrosa Sabouraud adicionado con ciclohexamida y cloranfenicol. En el medio de cultivo, se aprecia una colonia de color blanco, algodonosa característica de *T. mentagrophytes* después de 21 días de incubación a 30 °C. Segundo-Zaragoza, C.

c) Cloramfenicol (otros: gentamicina, penicilina, estreptomicina) +1% de aceite, útil en el aislamiento de *Malassezia* spp.

d) Ciclohexamida, cloramfenicol (otros: gentamicina, penicilina, estreptomicina), y ácido nicotínico, útiles en el aislamiento de *Trichophyton equinum*.

e) Cloramfenicol (otros: gentamicina, penicilina, estreptomicina), ciclohexamida, tiamina e inositol, útiles en el aislamiento de *Trichophyton verrucosum*.

f) Otros medios como:

- Agar Niger para la identificación de las diferentes especies del género *Cryptococcus* (Figura 6).
- Agar dextrosa papa, para el aislamiento y esporulación de hongos filamentosos.
- Agar harina de arroz, para el aislamiento y esporulación de hongos dermatofitos.
- Caldo o agar infusión cerebro corazón, útil para el aislamiento de la fase levaduriforme de *S. shenckii*.
- DTM (*dermatophyte test medium*), útil en el aislamiento e identificación de los dermatofitos (Figura 7).
- CHROMagar *Candida*, útil en la identificación de algunas especies del género *Candida* (Figura 8).

Figura 6. Cultivo en Medio Niger. Desarrollo a 37 °C por 72 h de levaduras de *Cryptococcus neoformans*, las colonias se observan mucoides y de color café. Segundo-Zaragoza, C.

Figura 7. Medio *dermatophyte test medium* (DTM). Desarrollo de *T. mentagrophytes* en 21 días a 30 °C, las colonias crecen de color blanco y aspecto pulvurulento. El medio de DTM vira de color amarillo a rojo. Segundo-Zaragoza, C.

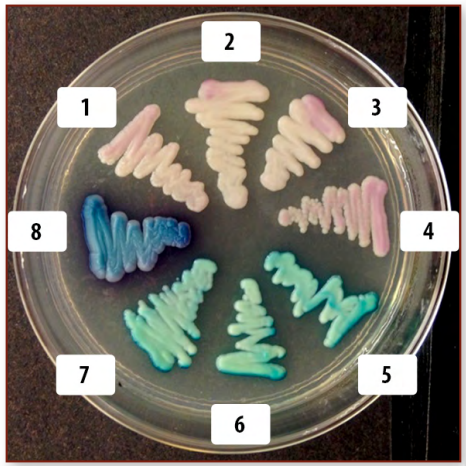

Figura 8. Medio CHROMagar *Candida*. Desarrollo de colonias a 37 °C por 24 h de especies del género *Candida*. Donde: 1-4 *Candida kefyr*, colonias en color rosa claro; 5-7 *C. albicans* colonias en color verde y 8 *C. tropicalis*, colonias en color azul. Segundo-Zaragoza, C.

3.3 Identificación de hongos filamentosos

La identificación de los hongos filamentosos se basa principalmente en sus características macroscópicas y microscópicas.

a) Entre las características macroscópicas de las colonias deben considerarse la forma, tamaño, color, textura, superficie, aspecto, consistencia, producción de pigmento y tiempo de crecimiento (Figura 9).

Figura 9. Cultivo en SDA. Desarrollo de *A. fumigatus* a 37 °C por 48 h, las colonias se observan pulvurulentas, de color verde opaco al centro y en las orillas de color blanco, con superficie plana y crecimiento radial. Segundo-Zaragoza, C.

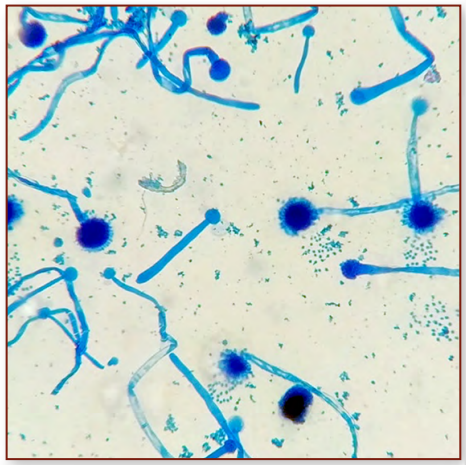

Figura 10. Tinción azul de lactofenol. Se observan hifas y cabezas conidiales de *A. fumigatus*, estas estructuras conformadas por una vescícula ovalada, donde se depositan las fiálides o esterigmas uniseriadas y de las cuales emergen los conidios. 40×. Segundo-Zaragoza, C.

b) Con respecto a las características microscópicas, es necesario observar las estructuras de reproducción asexual típicas del género y especie del hongo en cuestión. Para la observación de estas estructuras es necesario realizar una tinción con azul lactofenol (Figura 10). En caso, de que no se encuentren estructuras que permitan la identificación o solo se observen hifas, se recomienda realizar la técnica de microcultivo de Ridell con la cual se favorece la disposición de las hifas y de las estructuras asexuales.

3.4 Identificación de hongos levaduriformes

La identificación tradicional de las levaduras se basa en una combinación de criterios morfológicos y bioquímicos útiles para establecer el género y la diferenciación de especies.

En ADS las colonias de levaduras suelen ser circulares, ligeramente abombadas o planas, de consistencia cremosa, lisas o rugosas con olor dulce.

Una colonia de aspecto y consistencia mucoide sugiere la formación de cápsulas y puede ser el paso inicial para la identificación de *Cryptococcus*. El género *Candida* presenta colonias cremosas y de color blanco (Figura 11).

Figura 11. Cultivo de *C. albicans* en SDA. Desarrollo de 24 h a 37 °C de colonias de esta levadura son de color blanco, con aspecto cremoso, y superficie plana. Segundo-Zaragoza, C.

La formación de estructurales asexuales como blastoconidios, pseudohifas, tubos germinales y clamidoconidios, constituyen características morfológicas de importancia para la identificación de algunas especies de levaduras (Figura 12).

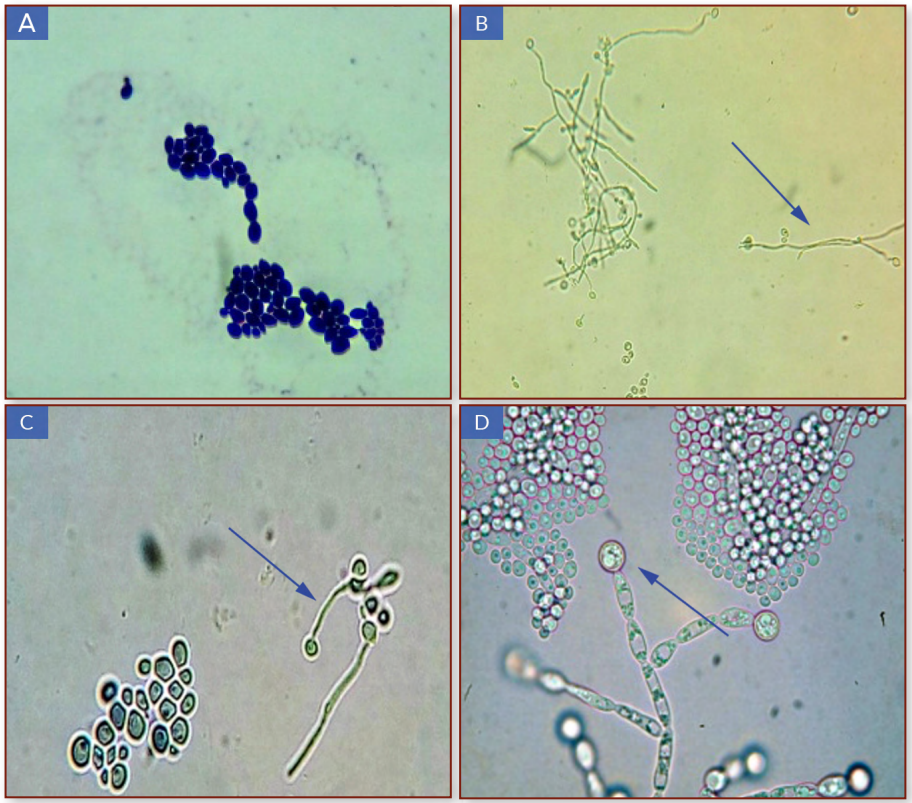

Figura 12. Estructurales asexuales en levaduras. A) fase de levadura denominada blastoconidio; B) formación de pseudohifa; C) formación de tubo germinal, y D) formación de clamidoconidios. Segundo-Zaragoza, C.

Las pruebas de **asimilación** (auxonograma-degradación aeróbica) y **fermentación** (zimograma-degradación anaeróbica) de carbohidratos son útiles para la identificación de levaduras (Figura 13). En el auxonograma, la asimilación del azúcar se detecta por el crecimiento visible y cambio del indicador de color en el medio de cultivo, mientras que en el zimograma, su producto se detecta a través de la producción de gas (CO_2).

Producción de ureasa. Está enzima es una característica utilizada principalmente para la identificación de *C. neoformans*. La prueba se realiza, utilizando caldo urea que contiene rojo de fenol, el cual sirve como un indicador de la reacción alcalina que resulta cuando la urea es desdoblada por acción de la enzima ureasa y se produce amonio (Figura 14).

Producción de película en caldo Sabouraud. Esta prueba se utiliza para diferenciar especies de *Candida*, ya que hay algunas que en caldo Sabouraud producen una película muy característica; además, también llegan a producir gas. El uso primario de esta prueba es para diferenciar *C. krusei* y *C. tropicalis* de otras especies comunes de *Candida* (Figura 15).

Sensibilidad a la ciclohexamida. Esta prueba se utiliza en la identificación de algunas especies del género *Candida* sensibles a este quimioterapéutico, como: *C. parapsilosis*, *C. tropicalis* y *C. krusei*; en contraste, *C. albicans* y *C. guilliermondii* no son sensibles a la ciclohexamida.

Figura 13. Prueba de asimilación y fermentación de carbohidratos. Se utilizó un cultivo de *C. tropicalis*, en las pruebas de asimilación (A), los tubos en color amarillo son positivas a la utilización del carbohidrato. En la fermentación (B) positiva, los tubos se observan de color amarillo con burbujas de aire por la producción de gas. Segundo-Zaragoza, C.

Figura 14. Prueba de producción de ureasa. Para la prueba se utilizó *C. neoformans*, una reacción positiva se observa por el cambio de color del medio de amarillo a rosa fuerte. Segundo-Zaragoza, C.

Desarrollo a 37 ºC y otras temperaturas. Las levaduras se desarrollan bien a 20 y 28 ºC, y cuando provienen de mamíferos requieren de 35 a 37 ºC.

Adicionalmente, la identificación de levaduras puede realizarse utilizando sistemas comerciales, algunos ejemplos son Auxacolor, Uni-Yeast-Tek, API 20C AUX, Galería ID32C y Sistema Vitek, basados en la actividad enzimática, y otros que utilizan compuestos cromogénicos y fluorogénicos como el CHROMagar *Candida*, Cromogen Albicans, Candida ID, Albicans ID2, CandiSelect, Fluoroplate Candida, Agar SDCA-MUAG y BactiCard Candida.

El diagnóstico micológico tradicional requiere varios días y en algunos casos semanas, de ahí la necesidad de utilizar otras herramientas diagnósticas que permitan la identificación precisa y en poco tiempo del hongo involucrado, también útiles en hongos de lento crecimiento o de aquellos que aún no son cultivables.

Figura 15. Formación de película en caldo Sabouraud. Se utilizó un cultivo de *C. krusei*, especie que produce una película en el medio característica de esta especie y que es útil en la diferenciación de otras especies del género *Candida*. Segundo-Zaragoza, C.

4. Diagnóstico inmunológico

El diagnóstico inmunológico es una herramienta útil en casos de micosis sistémicas o invasivas. La detección de una respuesta humoral efectiva hacia las infecciones fúngicas ha permitido el desarrollo de diversos métodos inmunológicos para el diagnóstico y la aplicación en el desarrollo de vacunas.

Las pruebas inmunodiagnósticas permiten la determinación de:

a) Antígenos fúngicos específicos circulantes en el animal. Para lo cual se han desarrollado pruebas utilizando anticuerpos monoclonales hacia candidiasis, criptococosis y aspergilosis, con resultados variables en cuanto a efectividad y sensibilidad. Este tipo de pruebas son más utilizadas en medicina humana, en particular en pacientes que cursan con una micosis sistémica o invasiva, que se relacionan con un nivel de inmunosupresión del individuo, que se traduce en una nula o poca respuesta humoral y por consecuencia una falta de anticuerpos hacia el hongo involucrado. En caso de animales, en estudios experimentales, se ha comprobado que la detección de antígenos fúngicos es una herramienta adecuada para desarrollar técnicas que permitan diferenciar animales enfermos de animales sanos.

b) Anticuerpos antifúngicos en el suero. Aunque pareciera sencillo detectar anticuerpos en los animales, se pueden presentar los siguientes inconvenientes:

- Los hongos son microorganismos ubicuos en la naturaleza; es posible que los animales tengan ciertos niveles de anticuerpos, situación que puede impedir la diferenciación entre animales sanos de animales enfermos, a menos que los niveles de anticuerpos sean significativamente elevados.
- Los diferentes géneros fúngicos presentan una gran cantidad de antígenos comunes, lo que ocasiona reacciones cruzadas en las pruebas y una disminución de su especificidad.

Una alternativa para reducir estos inconvenientes es establecer un punto de corte en la prueba o pruebas desarrolladas para detectar los niveles de antígenos circulantes o anticuerpos.

Entre las pruebas diseñadas para el inmunodiagnóstico de micosis en animales se encuentran:

a) Intradérmicas. Son pruebas cutáneas que, en animales, se han utilizado principalmente para determinar en perros la prevalencia de coccidioidomicosis y la detección de brotes.

b) ELISA indirecto. Es una técnica desarrollada para la detección de coccidioidomicosis e histoplasmosis en perros y gatos, dermatofitosis y aspergilosis canina, mastitis aspergilar en ovinos, aborto aspergilar y por zigomicetos en bovinos.

c) Fijación de complemento. Es una prueba que conlleva altos estándares, tanto en la preparación de reactivos como en la capacitación del personal. Es útil para el diagnóstico de coccidioidomicosis en perros e histoplasmosis en perros y gatos.

d) Inmunodobledifusión. Es una técnica útil para los casos de aspergilosis en perros e histoplasmosis en gatos y caballos (Figura 16).



Figura 16. Prueba de inmunodobledifusión. En el pozo central se depósito antígeno de *A. fumigatus* y en los pozos laterales muestras de sueros problema, los cuales fueron positivos a la detección de anticuerpo, visible por la presencia de las bandas de identidad (ver flecha). Segundo-Zaragoza, C.

5. Diagnóstico histopatológico

Como se ha mencionado, el hecho de que la mayoría de los hongos tengan como principal hábitat natural el ambiente, hace que su presencia no necesariamente indique un proceso infeccioso; por ello, es recomendable que se utilicen más de una técnica de diagnóstico con el objetivo de emitir un diagnóstico integral y sin lugar a dudas del agente causal involucrado.

El diagnóstico histopatológico se realiza a partir de material de biopsia y/o necropsia fijado con formol al 10%. Entre las tinciones histopatológicas de rutina más utilizadas para la visualización de hongos en órganos o tejidos, se encuentran:

- Tinción de hematoxilina eosina (HE). Permite evidenciar el tejido dañado por algunos hongos, por ejemplo *A. fumigatus* (Figura 17) o dermatofitos (Figura 18).
- Ácido peryódico de Schiff (PAS) y Gomori-Grocott. Son tinciones especiales que además de ofrecer una buena calidad morfológica de las estructuras fungales permiten evaluar la reacción tisular.
- Musicarmina de Meyer. Es una tinción histopatológica útil para la observación de la cápsula de la levadura *Cryptococcus* spp.

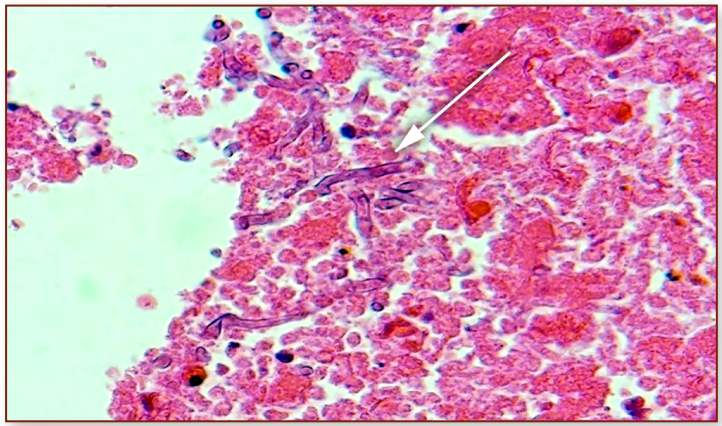

Figura 17. Corte histopatológico de placenta teñida con hematoxilina-eosina (HE), se observan hifas septadas compatibles con *Aspergillus fumigatus*. Foto: Cortesía Irma Eugenia Candanosa Aranda.

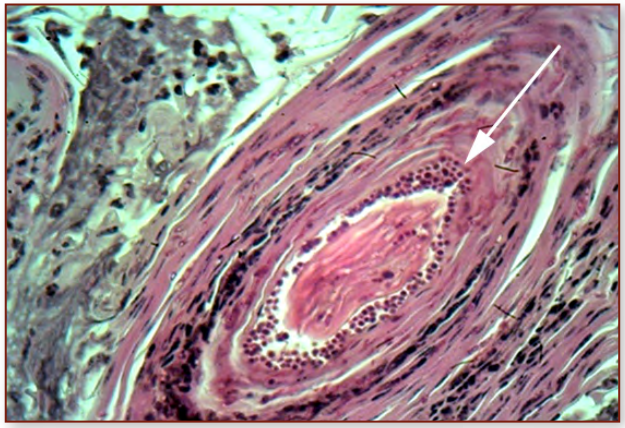

Figura 18. Corte histopatológico de un folículo piloso teñido con hematoxilina-eosina(HE), que muestra gran cantidad de microconidios característicos de dermatofitos, 40×. Foto: Cortesía Gilberto Chávez Gris.

Entre las micosis que pueden evaluarse por histopatología se encuentran:

- Dermatofitosis, micosis frecuente en perros, gatos, bovinos y caballos. *Microsporum* y *Trichophyton* son los géneros de dermatofitos más aislados. Las lesiones se restringen al estrato córneo de la epidermis, a los folículos pilosos, piel y uñas.
- Seudomicetoma dermatofítico. Se ha descrito como una micosis en gatos de raza persa, provocada por *Microsporum* spp o *Trichophyton* spp., hay daño en la dermis y tejido subcutáneo, provocando lesiones nodulares, en ocasiones con formación de fístulas que producen exudado en el cual se pueden encontrar gránulos blanquecinos.
- Micetoma eumicótico. Es una afección causada por hongos ambientales. La principal zona de lesión es la piel, pero hongos como *Pseudoallescheria* spp. o *Curvularia* spp., pueden ocasionar lesiones subcutáneas, semejantes a las del seudomicetoma dermatofítico, por lo que es necesario la confirmación del agente causal mediante cultivo.
- Feohifomicosis es una micosis emergente oportunista en animales, y es causado hasta por 70 especies diferentes de hongos que se encuentran en el ambiente, se observan lesiones macroscópicas ulcerativas o nodulares. La diferencia con el micetoma es la ausencia de gránulos en las lesiones.
- Infecciones por *Malassezia*, esta levadura, en particular *M. pachydermatis* está involucrada en la mayoría de los casos de otitis en perros, en particular de razas cuyo canal auditivo es estrecho, pequeño o con mucho pelo. Además *Malassezia* también ocasiona problemas en piel de perros con pelo corto y escaso, observándose lesiones en la epidermis, en los folículos pilosos.
- Aspergilosis, es una micosis frecuente en animales domésticos, provocada por *A. fumigatus* (el más reportado), *A. flavus, A. niger* y *A. terreus*. En general, las lesiones son a nivel respiratorio aunque estos hongos también se han visto involucrados en problemas digestivos, placentitis, mastitis, abortos bovinos y ovinos, entre otros.
- Zigomicosis, esta micosis es ocasionada por dos ordenes micóticos diferentes: a) Los mucorales como *Lichtheimia*, *Mucor*, *Rhizopus* y *Rhizomucor* y b) Los Entomophthorales

como *Basidiobolus* y *Conidiobolus*. Aunque es una micosis que se puede observar en animales domésticos, los rumiantes son los más afectados y esto tiene estrecha relación con la ingesta de alimento contaminado con estos hongos, provocando en el animal problemas digestivos y abortos.

- Candidiasis, es una micosis producida por diversas especies del género *Candida* que afecta a la mayoría de los animales domésticos, provocando lesiones en piel y en sistema digestivo. En los rumiantes, en particular en los bovinos, se ha reportado al género *Candida*, como el principal causante de mastitis bovina. Los blastoconidios, pseudohifas e incluso hifas verdaderas pueden ser observadas en los tejidos dañados con las tinciones de PAS, Gram y Gomori-Grocott.
- Criptococosis, es una micosis causada por diversas especies del género *Cryptococcus* que se caracterizan por ser levaduras capsuladas. Puede ocasionar lesiones cutáneas o sistémicas en animales, en particular en gatos. En rumiantes ha sido reportada como causa de mastitis. En tejidos se puede visualizar con HE, PAS y Grocott, la tinción de Musicarmina de Mayer puede ser útil para la observación de la cápsula.
- Blastomicosis, es una micosis de climas tropicales ocasionada por *Blastomyces dermatitidis*, puede ocasionar lesiones respiratorias, cutáneas o diseminadas. Es un hongo que puede visualizarse bien con HE.
- Esporotricosis, es ocasionada por el complejo de *Sporothrix schenkii*, que afecta principalmente a los gatos. Estos hongos levaduriformes pleomórficos pueden ser observados con PAS y Grocott.
- Coccidioidomicosis, es una micosis que ocasiona lesiones respiratorias y afección a los ganglios linfáticos de los animales. El agente causal es *Coccidioides immitis*, y sus esferulas son de gran tamaño y fácilmente visibles con PAS.
- Histoplasmosis, es una micosis sistémica, causada principalmente por *Histoplasma capsulatum* un hongo intracelular facultativo. Puede causar infección en el hombre y en animales, en particular en perros y

gatos, siendo los animales jóvenes más susceptibles. Las tinciones de PAS y Grocott son útiles para su visualización en las células fagocíticas.

- *Pneumocystis carinii*, es un hongo que causa lesiones pulmonares en el hombre y animales, en especial en los jóvenes. Las infecciones están muy relacionadas con procesos de inmunosupresión en los animales. Este agente micótico puede ser visible con PAS y Grocott.

6. Diagnóstico molecular

Los análisis genéticos han sido de gran utilidad en el estudio de la Micología Médica, y su aplicación mediante técnicas moleculares han permitido estudiar las características estables y no modificables por el ambiente en los hongos, a partir de sus ácidos nucléicos (ADN y ARN) y de sus proteínas. Sin embargo, aunque estas técnicas se han desarrollado en un tiempo relativamente corto y en ocasiones son fundamentales en el diagnóstico, es dudoso que puedan suplir por completo los métodos morfológicos tradicionales.

Las técnicas moleculares utilizadas en la identificación de especies y géneros de hongos, incluyen:

Reacción en cadena de la polimerasa (PCR). Es una técnica que permite obtener *in vitro* un gran número de copias de fragmentos específicos de ADN, basándose en un principio muy sencillo: la utilización de mecanismos similares a los empleados por la propia célula en la replicación del ADN durante la división celular. La reacción en cadena de la polimerasa consiste en la repetición cíclica de tres etapas: a) Desnaturalización del ADN bicatenario presente en la muestra para separar las dos cadenas, mediante la aplicación de temperaturas superiores a 90°C; 2) Unión específica de los cebadores (oligonucleótidos sintéticos) a las cadenas sencillas mediante complementariedad de bases y 3) Extensión de la cadena de ADN a copiar a partir de los cebadores, utilizando los nucleótidos presentes en la solución.

Análisis del polimorfismo del ADN amplificado con cebadores arbitrarios (RAPD). La técnica de RAPD denominada también por otros autores AP-PCR (*Arbitrarily Primed* PCR) o DAF (DNA *Amplification Fingerprinting*) se basa en la amplificación simultánea de múltiples fragmentos de ADN nuclear mediante PCR. Los fragmentos se analizan mediante electroforesis. El número y tamaño de los fragmentos amplificados a partir de un determinado ADN mediante RAPD, se mantiene

constante siempre que se utilicen los mismos iniciadores en iguales condiciones. De este modo los perfiles obtenidos mediante RAPD pueden permitir la diferenciación de los ADNs a nivel de especie, o incluso a nivel de individuo.

PCR en tiempo real. Es una técnica que combina la amplificación y la detección en un mismo paso, al correlacionar el producto de la PCR de cada uno de los ciclos con una señal de intensidad de fluorescencia. Posee características importantes como alta especificidad, rango amplio de detección (de 1 a 107 equivalentes genómicos de la secuencia blanco) y rapidez en la visualización del producto, ya que no es necesario realizar una electroforesis posterior. Los ensayos de la PCR en tiempo real son entre 10,000 y 100,000 veces más sensibles que las pruebas de protección por ARNasa, 1,000 veces más sensibles que la hibridación por *Dot blot* y pueden detectar diferencias de una sola copia del ADN.

Sondas de Hibridación. Las moléculas de ADN o ARN sintético son muy empleadas como "sondas" en Ingeniería genética, para detectar, vía hibridación del ácido nucleico, las secuencias específicas de ADN o ARN. El procedimiento general es marcar el ácido nucleico sonda, generalmente con fosfato radioactivo y dejar que la sonda de cadena sencilla hibride con el ácido nucleico monocatenario derivado del ADN clonado. Por apareamiento específico de bases complementarias, dos polinucleotidos de cadena sencilla solamente se hibridarán si son totalmente complementarias.

Polimorfismo en la longitud de los fragmentos de restricción (RFLP). Esta técnica permite diferenciar distintos microorganismos mediante el análisis de patrones de bandas, derivados de la ruptura de sus respectivos ADNs. Estos patrones, conocidos como perfiles de restricción del ADN, se originan por la actividad de las enzimas endonucleasas de restricción. Cuanto menor sea el tamaño de la secuencia nucleotídica, mayor será el número de fragmentos que se generen. Los fragmentos se pueden separar mediante electroforesis en gel de agarosa, obteniéndose perfiles de restricción característicos. Los perfiles dependerán de la enzima de restricción empleada así como del ADN utilizado (ADNnuclear o ADNmitocondrial), aunque el más empleado es el ADNm. La comparación entre los perfiles permitirá diferenciar varias especies entre sí o incluso poblaciones dentro de una misma especie.

Análisis del polimorfismo en la longitud de los fragmentos dé restricción de regiones amplificadas por PCR (PCR-RFLP). La técnica de PCR-RFLP consiste en el uso combinado de la técnica de RFLP y la técnica de PCR. De esta manera, se amplifican fragmentos de ADN específicos mediante PCR y posteriormente se tratan con enzimas de restricción, que los cortan en fragmentos más pequeños. Diferencias en la secuencia nucleotídica entre las especies estudiadas, darán lugar a fragmentos de diferentes tamaños que se examinarán mediante electroforesis.

Análisis del polimorfismo en la conformación de las cadenas sencillas de ADN de regiones amplificadas por PCR (PCR-SSCP). Esta técnica se basa en la relación entre la movilidad electroforética de una hebra de ADN monocatenario (ADNmc) y su conformación, que en definitiva es un reflejo de su secuencia nucleotídica. En esta técnica el ADN bicatenario (ADNbc) se desnaturaliza a ADNmc y posteriormente se separan dos hebras mediante electroforesis en gel de poliacrilamida, bajo condiciones no desnaturalizantes. Cualquier diferencia en la secuencia del ADN dará lugar a un cambio de movilidad de las moléculas de ADNmc, que se visualizará al final del proceso.

Microarreglos. Un microarreglo de ADN (también denominado DNA chip, oligonucleotide DNA chip o gene chip) consiste en múltiples fragmentos de ADN complementario (cada uno de los cuales representa un gen diferente) adheridos a un soporte físico concreto (vidrio, plástico). Los microarreglos de ADN incluyen entre 9 000 y 40 000 fragmentos de ADNc (genes) por cm^2. Por tanto, disponen virtualmente de la expresión de todo el genoma en estudio. Un microarreglo de ADN sirve para determinar la expresión genética completa de un tejido en un momento determinado. Esta "foto genética transversal" de un tejido concreto se denomina "transcriptoma". El microarreglo de ADN proporciona información sobre los genes que han variado su expresión (tanto en el sentido de su sobreexpresión como en el de su represión) en respuesta a unas condiciones experimentales o fisiopatológicas determinadas.

Las técnicas moleculares utilizadas para la detección de hongos, son las siguientes:

a) **Sondas de ADN** que se han desarrollado para *Histoplasma capsulatum*, *Coccidioides immitis*, *Cryptococcus neoformans*, *Blastomyces dermatitidis*, *Saccharomyces cerevisiae*, *Candida albicans*, *Candida krusei*, *Candida lusitaniae*, *Candida glabrata*, *Pneumocystis jirovecii*, *Aspergillus/Penicillium* spp.

b) **La técnica de PCR** se ha desarrollado en *Candida* spp, *Pneumocystis jirovecii*, diferentes especies de *Aspergillus*, *Trichoderma*, *Pseudallescheria/Scedosporium*, *Cryptococcus neoformans* y *Cryptococcus gattii*, *Mucor* spp, complejo *Sporothrix schenkii*.

c) **La de RFLP** se ha establecido para el género *Fonsecae* y para las especies de *Candida*: *C. tropicalis*, *C. parapsilopsis*, *C. lusitaniae*, *C. krusei* y *C. glabrata*.

d) **La técnica de RAPD** está descrita para las diferentes especies de hongos levaduriformes como *Candida* y *Malassezia*, así como en hongos filamentosos por ejemplo, *Aspergillus fumigatus*.

7. Bibliografía

- Arenas R. Micología Médica Ilustrada. 5ª edición. Mc Graw Hill. México. 2014.
- Blanco JL, García ME. Inmune response to fungal infections. Veterinary Immunology and Immunopathology. 2008; 125: 47-70. https://doi.org/10.1016/j.vetimm.2008.04.020
- Blanco JL, García ME. Presente y futuro del diagnóstico inmunológico de las micosis animales. Rev. Iberoam micol. 2000; 17: S23-S28.
- Cardona JA, Vargas VM, Perdomo S. Descripción clínica e histopatológica de la rinitis micótica granulomatosa en ovinos en Córdoba, Colombia. Rev. Med. Vet. Zoot. 2012; 59 (III): 151-158.
- Carrada BT. Los métodos de laboratorio en el diagnóstico de la coccidiodiomicosis. Rev. Chilena Infectol. 2014; 31 (3): 293-297.
- Cepeda MGE, Ruales RAP. Coccidiodiomicosis en caninos y felines: hallazgos clínicos, diagnostico y tratamiento. Analecta Vet. 2018; 38 (1): 33-44. https://doi.org/10.24215/15142590e023

- Cuenca EM, Gadea GI, Martín ME, Pemán GJ, Pontón J, Rodríguez TJL. Diagnóstico microbiológico de las micosis y estudios de sensibilidad a los antifúngicos. SEIMC. España. 2006.
- Espy, M. J., Uhl, J. R., Sloan, L. M., Buckwalter, S. P., Jones, M. F., Vetter, E. A., Yao, J., Wengenack, N. L., Rosenblatt, J. E., Cockerill, F. R., III, & Smith, T. F. (2006). Real-Time PCR in Clinical Microbiology: Applications for Routine Laboratory Testing. Clinical Microbiology Reviews, 19(3), 595. https://doi.org/10.1128/CMR.00022-06.
- Ganguly S, Yadav S. Mycoses in animals: fungal characteristics and prevention strategies. Pharmaceutical and Biological Evaluations. 2017; 4 (2): 82-89. DOI: http://dx.doi.org/10.26510/2394-0859.pbe.2017.13.
- Gross N. y Salas C.I. Métodos diagnósticos en Micología Médica. Editorial UCR. San José, Costa Rica: 2012.
- Hewiitt SK, Foster DS, Dyer PS, Avery VS. Review Phenotypic heterogeneity in fungi: Importance and methodology. Fungal Biology Reviews. 2016; 30: 176-184. https://doi.org/10.1016/j.fbr.2016.09.002
- Cunningham L, Cook A, Hanzlicek A, Harkin K, Wheat J, Goad C, Kirsch E. Sensitivity and Specificity of Histoplasma Antigen Detection by Enzyme Immunoassay. Journal of the American Animal Hospital Association. 2015; 51 (5): 306-310. https://doi.org/10.5326/JAAHA-MS-6202
- López MR, Méndez TLJ, Hernández HF, Castañón OLR. Micología Médica. Procedimientos para el diagnóstico de laboratorio. Trillas. Cd. de México, México. 2012.
- Kumar M, Mugunthan CM, Kapoor CR, Pandalanghat CS. Speciation of fungi using real time PCR with molecular beacons: Can we solve the enigma of diagnosis of invasive fungal disease?. Medical Journal Armed Forced India. 2019; 75 (1): 41-49. https://doi.org/10.1016/j.mjafi.2017.12.003.
- Mayayo AE. Diagnóstico histopatológico de las micosis. Rev. Iberoam Micol. 2004; 21:1-9.
- Noweousian M. Review of patterns and pathways: microarray technologies for the analysis of filamentous fungi. Fungal Biology Reviews. 2007; 21:171–178.

- Pérez J y Carrasco L. Diagnóstico histopatológico de micosis en patología veterinaria. Rev. Iberoam Micol. 2000; 17: S18-S22.
- Vallin PC. Microarreglos de ADN y sus aplicaciones en investigaciones biomédicas Revista CENIC. 2007; 38 (2): 132-135.
- Wong ML y Medrano JF. Real-time PCR for mRNA quantitation. BioTechniques 2005; 39: 75-85.

Disponible en:

Sitio WEB institucional de la Facultad de Medicina Veterinaria y Zootecnia de la UNAM.

Tema: MICOLOGÍA VETERINARIA

Publicaciones: COLECCIÓN Temas Selectos de Micología Veterinaria

Créditos técnicos avalados por autores:

Diseño editorial y formación electrónica: LDCV Rosalinda Meza Contreras

Diseño de portada: LSCA Edgar Emmanuel Herrera López

Fotografías: Dra. Irma Eugenia Candanosa Aranda

y Dra. Carolina Segundo Zaragoza.

Responsable editorial: MVZ Laura E. Martínez Alvarez

Webmaster: LCG Marco Antonio Domínguez Guadarrama

De la colección Temas Selectos de Micología Veterinaria:
"Métodos y alternativas de diagnóstico en micología veterinaria"
Editada por la Facultad de Medicina Veterinaria y Zootecnia.

Se terminó el 5 de abril 2021.
Departamento de Diseño Gráfico y Editorial
de la Secretaría de Vinculación y Proyectos Especiales:
edificio 2, planta baja, FMVZ-UNAM.
Avenida Universidad 3000, Ciudad Universitaria,
Coyoacán, 04510, México, Ciudad de México.
Formación y composición tipográfica
en tipos Myriad Pro y Dax.
Medio electrónico: internet
Formato: PDF
Tamaño: 2.6 MB